

# 第 53 回 日本消化器内視鏡学会東海地方会 プログラム

日 時：平成 22 年 12 月 4 日（土）午前 8 時 55 分より

会 場：名古屋国際会議場

〒 456-0036 名古屋市熱田区熱田西町 1-1

TEL：052（683）7711

参加受付	2 階	ロビー
P C 受付	2 階	会議室 225
第 1 会場	2 階	会議室 224
第 2 会場	2 階	会議室 222 + 223
第 3 会場	3 階	会議室 234
第 4 会場	3 階	会議室 232 + 233
企業展示 ドリンクサービス クローク	1 階	会議室 211 + 212

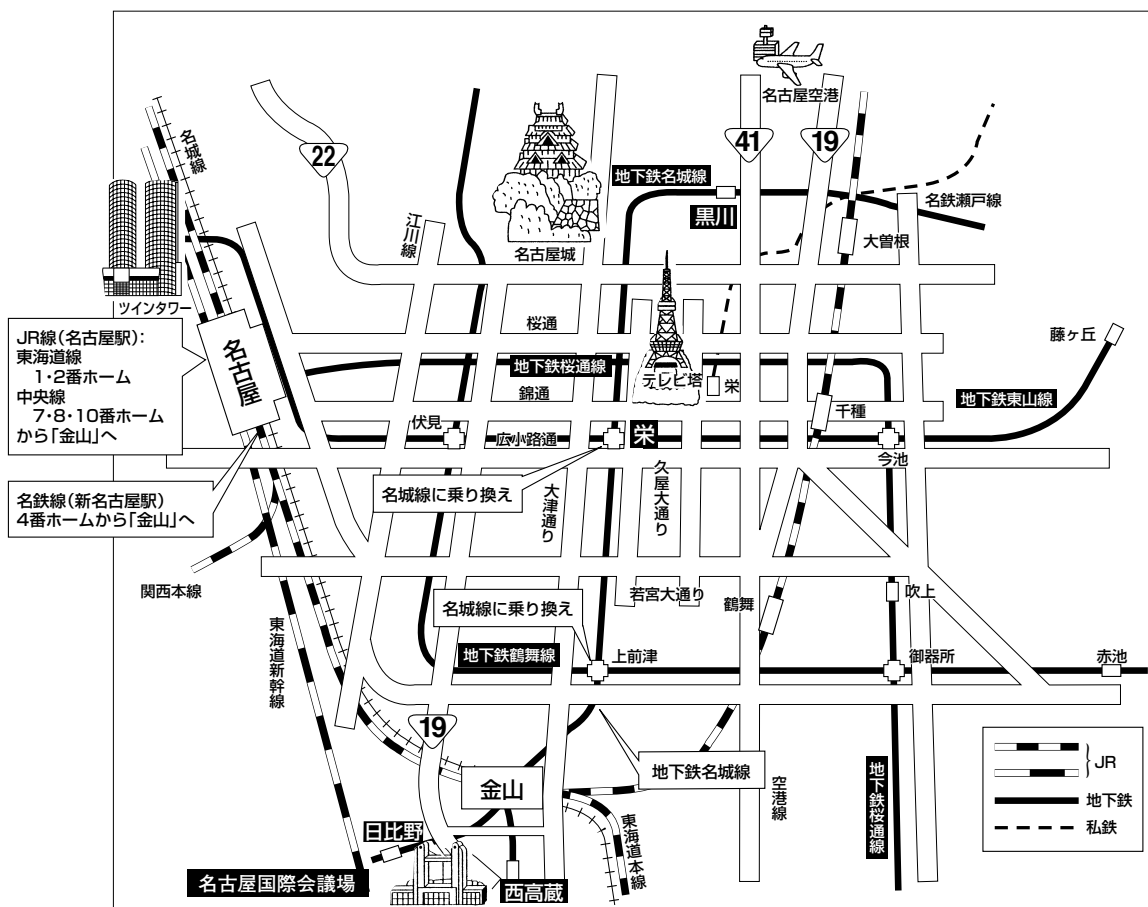
会 長：平田 一郎

藤田保健衛生大学医学部 消化管内科

# 【目次】

会場への交通のご案内	4
会場のご案内	5
タイムスケジュール	6
ご案内・お願い	7
プログラム	9
抄録	41
協賛企業一覧・企業展示一覧・広告	75

# 【会場への交通のご案内】



## 名古屋国際会議場までの交通案内

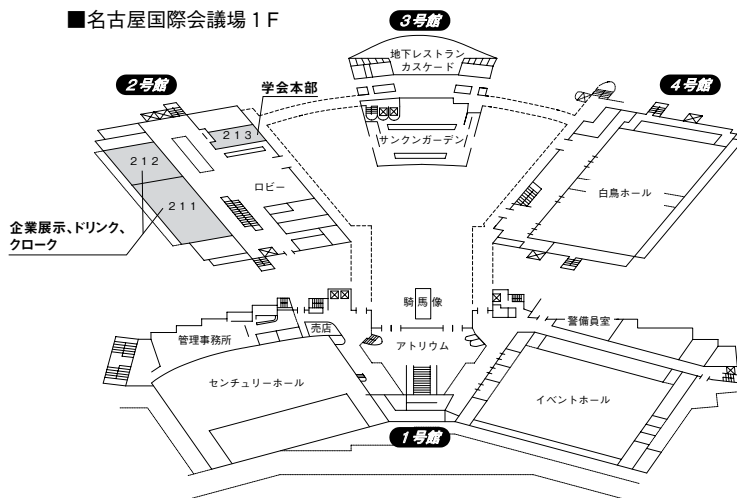
●新幹線等で名古屋へお越しの方は、JR名古屋駅で在来線「JR中央線」もしくは「JR東海道線」にお乗りかえの上、金山駅までお乗りつぎ下さい。  
地下鉄名港線（「日比野」、「西高蔵」駅で下車）のご利用が便利です。

- ・JR・名鉄・金山総合駅から最寄り駅まで2分  
地下鉄名城線（名古屋港行「日比野」下車1番出口から徒歩5分）  
又は（金山・新瑞橋方面左回り「西高蔵」下車、2番出口から徒歩5分）
- ・JR・名鉄金山総合駅からタクシー約10分、約1,000円
- ・JR名古屋駅から最寄り駅まで約20分  
地下鉄東山線「栄」乗りかえ、名城線（名古屋港行「日比野」下車、1番出口から徒歩5分）  
又は（金山・新瑞橋方面左回り「西高蔵」下車、2番出口から徒歩5分）
- ・JR名古屋駅からタクシー約20分、約2,000円

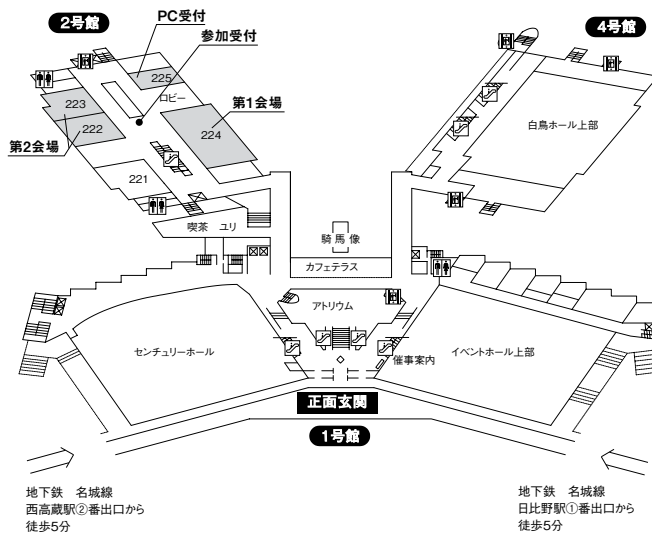
●中部国際空港で名古屋へお越しの方は、名鉄金山総合駅から地下鉄（「日比野」、「西高蔵」駅で下車）のご利用が便利です。

# 【会場のご案内】

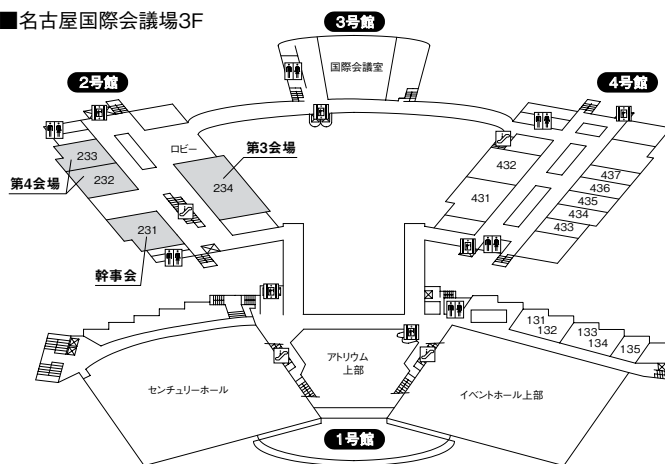
## ■名古屋国際会議場 1F



## ■名古屋国際会議場 2F



## ■名古屋国際会議場 3F



# タイムスケジュール

	第1会場 会議室 224	第2会場 会議室 222+223	第3会場 会議室 234	第4会場 会議室 232+233	第5会場 会議室 211+212	会議室 会議室 231
	受付 開会の辞	受付	受付	受付	受付	
9:00	9:00~11:20 シンポジウム1 S1-1~14 司会:春田純一 岩瀬弘明	9:00~9:45 食道 1~5 座長:伊藤恵介	9:00~9:45 大腸1 26~30 座長:亀井 昭	9:00~9:36 胆道1 47~50 座長:松林宏行	企業展示 ドリンク クローク	
9:30				9:36~10:12 胆道2 51~54 座長:石川英樹		
10:00		9:45~10:30 胃1 6~10 座長:大山 格	9:45~10:21 大腸2 31~34 座長:谷田諭史	10:12~10:48 胆・膵 55~58 座長:印牧直人		
10:30		10:30~11:15 胃2 11~15 座長:島田昌明	10:21~10:57 大腸3 35~38 座長:高木 篤	10:48~11:24 膵臓 59~62 座長:井上宏之		10:30~11:30 幹事会
11:00						
11:30						
12:00	12:00~12:50 ランチョンセミナー1 講師:坂本長逸 司会:後藤秀実	12:00~12:50 ランチョンセミナー2 講師:稲葉知己 講師:内藤裕二 司会:城 卓志	12:00~12:50 評議員会			
12:30			12:55~13:10 総会			
13:00						
13:30	13:15~14:15 特別講演 講師:乾 和郎 司会:二村雄次					
14:00						
14:30	14:15~16:05 シンポジウム2 S2-1~11 司会:佐々木誠人 堀木紀行	14:15~15:00 胃3 16~20 座長:大岩哲哉	14:15~14:51 大腸4 39~42 座長:中川義仁	14:15~15:00 小腸1 63~67 座長:大宮直木		
15:00		15:00~15:45 十二指腸・他 21~25 座長:岩田正己	14:51~15:27 大腸5 43~46 座長:伊奈研次	15:00~15:36 小腸2 68~71 座長:神部隆吉		
15:30						
16:00						

## 【ご案内・お願い】

### ○会場整理費

- ・本学会では、会場整理費として一人2,000円を参加受付にてお支払いいただきます。
- ・受付時に、ネームカード（兼領収証）、プログラム集をお渡し致します。

### ○演題発表

- ・パソコンによる発表となります。
- ・発表時間 一般演題 ……………口演6分・討論3分・スライド10枚以内  
シンポジウム1.2…………司会者の指示どおりをお願いします。
- ・発表時間30分前までにPC受付にて受付をしてください。
- ・USBフラッシュメモリー、CD-R以外のメディアでは受付できません。  
※ファイル名は「(演題番号) (氏名)」とし、動画等のリンクデータを含むフォルダーも、ファイル名と同じフォルダー名としてください。
- ・演台上のキーボード、マウスにて先生ご自身でスライドを進めてください。
- ・受付したデータは使用后、事務局にて責任を持って消去いたします。

### ○データ作成上の留意点

- ・会場PCのOSはWindows XP、ソフトはPower Point 2003、2007です。
- ・フォントはMSゴシック、MS明朝等、一般的なものをご使用ください。
- ・Macintoshにて作成の場合、事前にWindows上での動作確認と、Windows用にデータ変換を行った上でのご用意をお願いします。
- ・動画はWindows Media Playerで再生可能であるものに限定します。
- ・他のデータ（静止画・動画・グラフ等）をリンクさせている場合は必ず元のデータも保存して頂き、事前に動作確認をお願いします。
- ・動作確認は作成に使用したPC以外のWindowsで行って下さい。
- ・データを保存する前に必ずウイルスのチェックを行って下さい。
- ・液晶プロジェクターの出力解像度はVGA（640×480）、SVGA（800×600）、XGA（1024×768）に対応しております。
- ・音声出力は使用できません。  
(Windows 7又はMacintoshにて作成されたデータの場合は、PC本体を持参下さい。)

### ○座長の先生へ

- ・座長の先生は座長受付（参加受付併設）にてご出席確認をお済ませいただき各担当セッションの開始15分前までに会場内の次座長席におつき下さい。

○評議員会

日時：平成22年12月4日（土）12：00～12：50

会場：第3会場（会議室234）

※昼食をご用意しておりますが、各自弁当代をご負担いただきます。

○総会

日時：平成22年12月4日（土）12：55～13：10

会場：第3会場（会議室234）

○企業展示、ドリンクサービス、クローク

1階会議室211・212 9：00～15：00

# 特別講演

## 『胆膵内視鏡の進歩』

講師：藤田保健衛生大学第2病院 内科 乾 和郎  
司会：愛知県がんセンター 二村雄次

2F 第1会場

13：15～14：15



# ランチオンセミナー 1

## 『小腸疾患診療の進歩』

－ カプセル内視鏡、ダブルバルーン小腸内視鏡の役割 －

講師：日本医科大学 消化器内科 教授 坂本長逸

司会：名古屋大学大学院 医学系研究科 消化器内科学 後藤秀実

共催：エーザイ株式会社

2F 第1会場

12：00～12：50

# ランチョンセミナー 2

『内視鏡診断・治療進展に伴う Unmet Medical Needs』

講演1 「完成度の高い ESD を目指して」

講師：香川県立中央病院 消化器内科 稲葉知己

講演2 「小腸内視鏡診断の進歩と薬物治療の新展開」

講師：京都府立医科大学 消化器内科学 内藤裕二

司会：名古屋市立大学大学院 消化器・代謝内科学 城 卓志

共催：ゼリア新薬工業株式会社

2F 第2会場

12:00～12:50

# シンポジウム 1

## 『緊急内視鏡での止血率向上のための工夫』

司会：名古屋第一赤十字病院 第一消化器内科 春田純一  
名古屋医療センター 内視鏡診療部 岩瀬弘明

2F 第1会場

9：00～11：20

お断わり：原則的に講演者が入力したデータをそのまま掲載しておりますので、一部施設名・演者名・用語等の表記不統一がございます。あらかじめご了承ください。

## ■第1会場

シンポジウム1 9:00～11:20

司会：名古屋第一赤十字病院 第一消化器内科 春田純一  
名古屋医療センター 内視鏡診療部 岩瀬弘明

- S1-1 食道胃静脈瘤出血に対する内視鏡的硬化療法 - 完全止血率向上のための工夫  
名古屋医療センター 消化器科<sup>1)</sup>、名古屋大学 消化器科<sup>2)</sup>  
○日比野祐介<sup>1)</sup>、岩瀬弘明<sup>1)</sup>、島田昌明<sup>1)</sup>、都築智之<sup>1)</sup>、後藤秀実<sup>2)</sup>
- S1-2 先端アタッチメント、スーパーショートクリップ、送水機能付きスコープを併用した上部消化管止血術  
東海病院内科  
○北村雅一、加藤 亨、戸田崇之、山本 剛、三宅忍幸、丸田真也
- S1-3 当院における出血性消化性潰瘍における緊急内視鏡止血術の現況  
消化器内科・消化器内視鏡センター  
公立学校共済組合 東海中央病院 消化器内科・消化器内視鏡センター  
○井上匡央、清野隆史、森島大雅、川端邦裕、石川英樹
- S1-4 出血性消化性潰瘍における内視鏡的止血成績および止血術の実際  
春日井市民病院 消化器科  
○片野敬仁、尾関貴紀、加藤晃久、松波加代子、望月寿人、坂本知行、高田博樹、祖父江聡、伊藤和幸
- S1-5 出血性胃十二指腸潰瘍におけるの高周波凝固法の有用性  
三重大学医学部光学医療診療部<sup>1)</sup>、三重大学医学部消化器肝臓内科<sup>2)</sup>  
○堀木紀行<sup>1)</sup>、葛原正樹<sup>1)</sup>、二宮克仁<sup>2)</sup>、西川健一郎<sup>2)</sup>、高山玲子<sup>2)</sup>、  
田野俊介<sup>2)</sup>、井上宏之<sup>2)</sup>、田中匡介<sup>1)</sup>、竹井謙之<sup>2)</sup>
- S1-6 当院における上部消化管内視鏡的止血術の現状と工夫  
山田赤十字病院消化器科  
○黒田幹人、杉本真也、山本 玲、山村光弘、大山田純、川口真矢、  
亀井 昭、佐藤兵衛、福家博史

- S1-7 当院における上部消化管出血止血術の現状と止血方法の選択  
静岡県立総合病院消化器内科  
○萱原隆久、永倉千紗子、吉田将雄、上田 樹、木村勇斗、重友美紀、丸野貴久、黒上貴史、白根尚文、鈴木直之、松村和宜、菊山正隆
- S1-8 出血性胃十二指腸潰瘍に対する内視鏡治療抵抗例の検討  
藤枝市立総合病院・消化器内科  
○志村輝幸
- S1-9 消化性潰瘍出血の内視鏡治療抵抗性リスク因子に基づいた治療戦略  
愛知医科大学 消化器内科  
○増井竜太、水野真理、春日井邦夫
- S1-10 上部消化管出血に対する内視鏡的止血術の再出血例・手術例の検討  
協立総合病院消化器内科<sup>1)</sup>、外科<sup>2)</sup>  
○長谷川綾平<sup>1)</sup>、高木 篤<sup>1)</sup>、森 智子<sup>1)</sup>、名和晋輔<sup>1)</sup>、江間幸雄<sup>1)</sup>  
中澤幸久<sup>2)</sup>、加藤哲也<sup>2)</sup>
- S1-11 緊急内視鏡にて治療困難な消化管出血に対する血管塞栓術（TAE）の意義  
国立病院機構名古屋医療センター 消化器科<sup>1)</sup>、  
名古屋大学医学部大学院消化器内科学<sup>2)</sup>  
○都築智之<sup>1)</sup>、岩瀬弘明<sup>1)</sup>、後藤秀実<sup>2)</sup>
- S1-12 外来緊急大腸内視鏡検査が施行された下部消化管出血例に対する止血処置の検討  
藤田保健衛生大学 消化管内科  
○鎌野俊彰、長坂光夫、藤田浩史、柴田知行、平田一郎
- S1-13 内視鏡、血管造影による大腸憩室出血の止血率向上のための工夫  
木沢記念病院 消化器科  
○杉山 宏、丸田明範、小原功輝、中川貴之、端山暢郎
- S1-14 OGIB に対する診断能の向上を目的とした小腸内視鏡検査の工夫  
朝日大学村上記念病院 消化器内科  
○大洞昭博、加藤隆弘、小島孝雄、遠藤美生、宮脇喜一郎、堀江秀樹、高野幸彦、福田信宏、吉田尚美、奥田順一、井田和徳

# シンポジウム 2

## 『炎症性腸疾患の内視鏡像と鑑別診断』

司会：愛知医科大学 消化器内科学 佐々木誠人  
三重大学 光学医療診療部 堀木紀行

2F 第1会場

14：15～16：05

お断わり：原則的に講演者が入力したデータをそのまま掲載しておりますので、一部施設名・演者名・用語等の表記不統一がございます。あらかじめご了承ください。

- S2-1 炎症性腸疾患の鑑別診断における粘膜欠損様式と拡大観察の意義  
協立総合病院消化器内科<sup>1)</sup> 外科<sup>2)</sup>  
○高木 篤<sup>1)</sup>、長谷川綾平<sup>1)</sup>、森 智子<sup>1)</sup>、名和晋輔<sup>1)</sup>、江間幸雄<sup>1)</sup>  
中澤幸久<sup>2)</sup>、加藤哲也<sup>2)</sup>
- S2-2 炎症性腸疾患と鑑別を要した疾患 - 名古屋市立大学病院での経験 -  
名古屋市立大学・院医・消化器代謝内科学  
○溝下 勤、谷田諭史、水島隆史、城 卓志
- S2-3 潰瘍性大腸炎の初期病変としての直腸顆粒状隆起性病変の内視鏡像と鑑別診断  
藤枝市立総合病院消化器科  
○池谷賢太郎、丸山保彦、景岡正信、大島昭彦、森 雅史、  
志村輝幸
- S2-4 当院における潰瘍性大腸炎を疑う内視鏡所見に対する検討  
静岡県立総合病院 消化器内科  
○鈴木直之、菊山正隆、佐藤琢史、秋山樹里、永倉千紗子、  
吉田将雄、上田 樹、重友美紀、木村勇斗、丸野貴久、黒上貴史、  
白根尚文、萱原隆久、松村和宜
- S2-5 初発潰瘍性大腸炎と Campylobacter 腸炎の内視鏡的特徴についての検討  
藤田保健衛生大学病院 消化管内科<sup>1)</sup>、同 臨床検査部<sup>2)</sup>  
○藤田浩史<sup>1)</sup>、長坂光夫<sup>1)</sup>、鎌野俊彰<sup>1)</sup>、小村成臣<sup>1)</sup>、生野浩和<sup>1)</sup>、  
大森崇史<sup>1)</sup>、城代康貴<sup>1)</sup>、加藤祐子<sup>1)</sup>、前田佳照<sup>1)</sup>、市川裕一郎<sup>1)</sup>、  
松岡明美<sup>1)</sup>、大久保正明<sup>1)</sup>、吉岡大介<sup>1)</sup>、丸山尚子<sup>1)</sup>、中村正克<sup>1)</sup>、  
中川義仁<sup>1)</sup>、岩田正己<sup>1)</sup>、柴田知行<sup>1)</sup>、平田一郎<sup>1)</sup>、早川 敏<sup>2)</sup>、  
石井潤一<sup>2)</sup>
- S2-6 潰瘍性大腸炎における NBI 拡大内視鏡像 - 粘膜障害と再燃予測の検討 -  
国立病院機構 名古屋医療センター 消化器科<sup>1)</sup>、  
名古屋大学大学院 消化器内科学<sup>2)</sup>  
○島田昌明<sup>1)</sup>、岩瀬弘明<sup>1)</sup>、後藤秀実<sup>2)</sup>

- S2-7 潰瘍性大腸炎患者に発症した細菌性腸炎の2例  
名古屋大学医学部大学院医学系研究科 消化器内科学  
○三村俊哉
- S2-8 潰瘍性大腸炎に合併した腸管感染症の内視鏡像の検討  
三重大学医学部光学医療診療部<sup>1)</sup>、三重大学医学部消化器肝臓内科<sup>2)</sup>  
○堀木紀行<sup>1)</sup>、葛原正樹<sup>1)</sup>、二宮克仁<sup>2)</sup>、西川健一郎<sup>2)</sup>、  
高山玲子<sup>2)</sup>、田野俊介<sup>2)</sup>、井上宏之<sup>2)</sup>、田中匡介<sup>1)</sup>、竹井謙之<sup>2)</sup>
- S2-9 潰瘍性大腸炎におけるサイトメガロウイルス腸炎の診断  
浜松南病院 消化器病・IBDセンター  
○飯田貴之、竹内 健、阿部仁郎、渡辺文利、花井洋行
- S2-10 C. difficile 腸炎の内視鏡像と診断  
愛知医科大学消化器内科  
○飯田章人、佐々木誠人、春日井邦夫
- S2-11 自験例および本邦報告例からみた collagenous colitis の内視鏡像と鑑別診断  
JA 岐阜厚生連中濃厚生病院 消化器科  
○山崎健路、華井頼子、勝村直樹



# 一 般 演 題

お断わり：原則的に講演者が入力したデータをそのまま掲載しておりますので、一部施設名・演者名・用語等の表記不統一がございます。あらかじめご了承ください。

## ■第2会場

食道 9:00～9:45

座長：東部医療センター東市民病院 消化器内科 伊藤恵介

- 1 食道静脈瘤破裂の内視鏡的治療中に門脈ガス血症を発症した一例  
名古屋市立東部医療センター東市民病院  
○山本俊勇、西牧亜奈、川井祐輔、伊藤恵介、長谷川千尋、  
川合 孝
  
- 2 食道静脈瘤治療後に診断可能であった食道表在癌の1例  
岐阜赤十字病院 内視鏡科<sup>1)</sup>、消化器内科<sup>2)</sup>、放射線科<sup>3)</sup>  
○高橋裕司<sup>1)</sup>、松下知路<sup>2)</sup>、伊藤陽一郎<sup>2)</sup>、中村俊之<sup>2)</sup>、後藤裕夫<sup>3)</sup>
  
- 3 「早期食道癌におけるESD範囲診断に苦渋した一例」  
藤田保健衛生大学病院 消化管内科  
○釜谷明美、中村正克、柴田知行、加藤祐子、米村 穰、  
大久保正明、吉岡大介、大森崇史、城代康貴、市川裕一郎、前田佳照、  
生野浩和、小村成臣、丸山尚子、鎌野俊彰、藤田浩史、石塚隆充、  
中川義仁、長坂光夫、岩田正己、平田一郎
  
- 4 当院における食道ESD症例の検討  
愛知県がんセンター中央病院内視鏡部<sup>1)</sup>、同消化器内科学部<sup>2)</sup>  
○近藤真也<sup>1)</sup>、丹羽康正<sup>1)</sup>、田近正洋<sup>1)</sup>、河合宏紀<sup>1)</sup>、澤木 明<sup>2)</sup>、水野伸匡<sup>2)</sup>、  
原 和生<sup>2)</sup>、脇岡 範<sup>2)</sup>、赤羽麻奈<sup>2)</sup>、佐伯 哲<sup>2)</sup>、小倉 健<sup>2)</sup>、羽場 真<sup>2)</sup>、  
山雄健次<sup>2)</sup>
  
- 5 巨大食道ポリープ、ポリペクトミーの経験  
焼津市立総合病院 消化器科<sup>1)</sup>、外科<sup>2)</sup>、病理科<sup>3)</sup>  
○小平 誠<sup>1)</sup>、寺田修三<sup>1)</sup>、山形真碁<sup>1)</sup>、寺澤康之<sup>1)</sup>、佐野宗孝<sup>1)</sup>、大谷研介<sup>2)</sup>、  
久力 権<sup>3)</sup>

- 6 下血で発症した胃 MALT リンパ腫の 1 例  
済生会松阪総合病院  
○稲垣悠二、福家洋之、脇田喜弘、橋本章、清水敦哉、中島啓吾
- 7 出血性胃潰瘍に HSE を局注後高熱が続いた 1 症例  
名古屋記念病院 消化器内科  
○内田元太、鈴木重行、宮良幸子、伊藤亜夜、中舘 功、近藤 啓、  
神谷 聡、山内 学
- 8 食道癌の化学放射線治療後に発生し、内科的治療が無効であった放射線胃炎の 1 例  
名古屋市立大学大学院医学研究科 消化器・代謝内科学  
○栗本拓也、城 卓志
- 9 留置スネアによる縫縮で止血し得た、胃憩室内に併発した出血性胃潰瘍の一例  
小牧市民病院消化器内科  
○和田啓孝、林大樹朗、宮田章弘、平井孝典、大山 格、小島優子、鈴木大介、  
桑原崇通、飯田 忠、中川 浩
- 10 *Helicobacter pylori* (*H. pylori*) 除菌前後における胃粘膜 NBI 拡大内視鏡像の形態  
変化についての検討  
藤田保健衛生大学消化器内科  
○大久保正明、田原智満、柴田知行、米村 穰、吉岡大介、中村正克、  
城代康貴、加藤祐子、大森崇史、前田佳照、生野浩和、市川裕一郎、  
釜谷明美、小村成臣、丸山尚子、鎌野俊彰、藤田浩史、石塚隆充、  
中川義仁、長坂光夫、岩田正己、平田一郎

- 11 異所性胃腺管内に進展を認め、粘膜下腫瘍の形態を呈した早期胃癌の1例  
静岡県立静岡がんセンター内視鏡科  
○萩原朋子、角嶋直美、滝沢耕平、田中雅樹、松林宏行、小野裕之
- 12 SMT様の発育形態を示した5型進行胃癌の一例  
藤田保健衛生大学消化管内科  
○前田佳照、柴田知行、城代康貴、加藤祐子、大森崇史、生野浩和、  
市川裕一郎、釜谷明美、小村成臣、米村 穰、大久保正明、吉岡大介、  
丸山尚子、鎌野俊彰、藤田浩史、石塚隆充、中村正克、中川義仁、  
長坂光夫、岩田正己、平田一郎
- 13 肝細胞癌の胃転移  
JR東京総合病院  
○片山原子、平田 勝、田中 弦
- 14 胃内視鏡切除後の遺残再発病変に対するsalvage ESDの治療成績  
静岡県立静岡がんセンター内視鏡科  
○川田 登、滝沢耕平、田中雅樹、角嶋直美、松林宏行、小野裕之
- 15 当院における高齢者の胃腫瘍に対する内視鏡的粘膜下層剥離術（ESD）の検討  
国家公務員共済組合連合会 名城病院  
○前田啓子、大岩哲哉、名倉明日香、山下俊樹、長野健一、木本英三、  
早川哲夫

16 G-CSF 産生胃癌の 1 例

名古屋医療センター・消化器科<sup>1)</sup>、名古屋大学大学院・消化器内科学<sup>2)</sup>

○斉藤雅之<sup>1)</sup>、岩瀬弘明<sup>1)</sup>、島田昌明<sup>1)</sup>、都築智之<sup>1)</sup>、日比野佑介<sup>1)</sup>、  
渡邊久倫<sup>1)</sup>、龍華庸光<sup>1)</sup>、玉置 大<sup>1)</sup>、浦岡正尚<sup>1)</sup>、神谷麻子<sup>1)</sup>、  
横井美咲<sup>1)</sup>、後藤秀実<sup>2)</sup>

17 急性腹症にて緊急手術となった巨大胃 GIST の 1 例

名古屋医療センター・消化器内科<sup>1)</sup>、東名古屋病院・消化器科<sup>2)</sup>、

名古屋大学・消化器内科<sup>3)</sup>

○横井美咲<sup>1)</sup>、浦岡正尚<sup>1)</sup>、柿澤麻子<sup>1)</sup>、斎藤雅之<sup>1)</sup>、玉置 大<sup>1)</sup>、龍華庸光<sup>1)</sup>、  
渡邊久倫<sup>1)</sup>、日比野祐介<sup>1)</sup>、島田昌明<sup>1)</sup>、都築智之<sup>1)</sup>、岩瀬弘明<sup>1)</sup>、  
平嶋 昇<sup>2)</sup>、後藤秀実<sup>3)</sup>

18 胃 ESD 後に胃壁膿瘍を形成した 1 例

名古屋掖済会病院消化器科

○西川貴広、山本眞理子、佐橋 学、北洞洋樹、泉 千明、安田眞理子、  
岩田浩史、大橋 暁、神部隆吉

19 限局性胃静脈瘤を契機に発見された GIST の一例

愛知医科大学病院消化器内科

○杉山智哉、水野真理、近藤好博、伊藤義紹、井澤晋也、増井竜太、土方康孝、  
徳留健太郎、河村直彦、飯田章人、舟木 康、小笠原尚高、佐々木誠人、  
春日井邦夫

20 胃全摘術（Roux-en-Y 再建）施行後 9 年経過時に Y 脚吻合部に潰瘍出血をきたした一例

小牧市民病院消化器内科

○飯田 忠、林大樹朗、宮田章弘、平井孝典、大山 格、佐々木淳治、  
小島優子、鈴木大介、桑原崇通、和田啓孝

- 21 癌性腸閉塞に対して減圧 PEG を造設した 2 例  
愛知厚生連 海南病院 漢和ケア科  
○水野聡己、田嶋 学、大橋洋平
- 22 当院における緊急内視鏡検査を施行した症例に対する検討  
岡崎市民病院 消化器内科  
○佐藤淳一、飯塚昭男、藤吉俊尚、松岡 歩、鬼塚亮一、大矢和広、  
徳井未奈礼、内田博起
- 23 粘膜下腫瘍様形態を呈した乳頭部領域癌の 1 例  
国立病院機構 静岡医療センター 消化器科<sup>1)</sup>、外科<sup>2)</sup>、病理科<sup>3)</sup>  
○船越真木子<sup>1)</sup>、大西佳文<sup>1)</sup>、後藤芳宏<sup>2)</sup>、水谷知央<sup>2)</sup>、関戸康友<sup>3)</sup>
- 24 健診で発見された十二指腸 MALT リンパ腫の一例  
山田赤十字病院 消化器科  
○山村光弘、杉本真也、山本 玲、大山田純、黒田幹人、川口真矢、  
亀井 昭、佐藤兵衛、福家博史
- 25 特殊な発育形態を示した十二指腸腺腫に対し ESD を施行した 1 例  
藤田保健衛生大学消化管内科<sup>1)</sup>、病理部<sup>2)</sup>  
○加藤祐子<sup>1)</sup>、中村正克<sup>1)</sup>、柴田知行<sup>1)</sup>、釜谷明美<sup>1)</sup>、米村 穰<sup>1)</sup>、大久保正明<sup>1)</sup>、  
吉岡大介<sup>1)</sup>、大森崇史<sup>1)</sup>、城代康貴<sup>1)</sup>、市川裕一郎<sup>1)</sup>、前田佳照<sup>1)</sup>、生野浩和<sup>1)</sup>、  
小村成臣<sup>1)</sup>、丸山尚子<sup>1)</sup>、鎌野俊彰<sup>1)</sup>、藤田浩史<sup>1)</sup>、石塚隆充<sup>1)</sup>、中川義仁<sup>1)</sup>、  
長坂光夫<sup>1)</sup>、岩田正己<sup>1)</sup>、黒田 誠<sup>2)</sup>、平田一郎<sup>1)</sup>

## ■第3会場

大腸1 9:00～9:45

座長：山田赤十字病院 消化器科 亀井 昭

- 26 病理組織所見に肥厚した膠原繊維帯の改善が観察しえた Collagenous Colitis の一例  
岐阜市民病院消化器内科<sup>1)</sup>、中央検査病理<sup>2)</sup>  
○堀部陽平<sup>1)</sup>、加藤則廣<sup>1)</sup>、大西祥代<sup>1)</sup>、宮崎恒起<sup>1)</sup>、鈴木祐介<sup>1)</sup>、  
小木曾富生<sup>1)</sup>、川出尚史<sup>1)</sup>、岩田圭介<sup>1)</sup>、林 秀樹<sup>1)</sup>、向井 強<sup>1)</sup>、  
杉山昭彦<sup>1)</sup>、西垣洋一<sup>1)</sup>、名倉一夫<sup>1)</sup>、加藤則廣<sup>1)</sup>、富田栄一<sup>1)</sup>、  
山田鉄也<sup>2)</sup>
- 27 ランソプラゾール内服を契機として慢性下痢が発症した collagenous colitis の1例  
名古屋記念病院 化学療法内科  
○伊奈研次、古田竜一
- 28 NBI+ 拡大内視鏡で急性期および寛解後の観察ができた collagenous colitis の1例  
みよし市民病院 消化器内科  
○伊藤 治、中島守夫、成瀬 達、柴田時宗
- 29 大量出血に対して緊急手術を行い救命し得た初発重症潰瘍性大腸炎の1例  
名古屋市立大学大学院医学研究科消化器・代謝内科学  
○水島隆史、谷田諭史、溝下 勤、田中 守、尾関啓司、塚本宏延、海老正秀、  
平田慶和、村上賢治、志村貴也、森 義徳、片岡洋望、神谷 武、城 卓志
- 30 大腸穿孔をきたした高齢発症潰瘍性大腸炎の1例  
西美濃厚生病院内科  
○高田 淳、林 基志、浅野貴彦、岩下雅秀、田上 真、畠山啓朗、  
林 隆夫、前田晃男、西脇伸二、齋藤公志郎

- 31 著明な polypoid mucosal tag の背景粘膜から生じた colitic cancer の一例  
協立総合病院消化器内科  
○名和晋輔、高木 篤、森 智子、長谷川綾平、中澤幸久
- 32 出血部位の同定が困難であった大腸 angioectasia の一例  
浜松医科大学第1内科<sup>1)</sup>、同 臨床研究管理センター<sup>2)</sup>、同 分子診断学<sup>3)</sup>  
○田村 智<sup>1)</sup>、大石慎司<sup>1)</sup>、宇於崎宏城<sup>1)</sup>、高野亮佑<sup>1)</sup>、栗山 茂<sup>1)</sup>、  
西野眞史<sup>1)</sup>、濱屋 寧<sup>1)</sup>、小平知世<sup>1)</sup>、山田貴教<sup>1)</sup>、杉本光繁<sup>2)</sup>、大澤 恵<sup>1)</sup>、  
杉本 健<sup>1)</sup>、金岡 繁<sup>3)</sup>、古田隆久<sup>2)</sup>、伊熊睦博<sup>1)</sup>
- 33 出血を繰り返す門脈圧亢進性腸症にアルゴンプラズマ凝固法が有効であった1例  
木沢記念病院 消化器科  
○丸田明範、小原功輝、中川貴之、端山暢郎、杉山 宏
- 34 下血を契機に発見された上行結腸動静脈奇形の1例  
聖隷浜松病院 消化器内科<sup>1)</sup>、同 大腸肛門科<sup>2)</sup>  
○小林陽介<sup>1)</sup>、岡田勝治<sup>1)</sup>、市川仁美<sup>1)</sup>、栗山章子<sup>1)</sup>、佐原 秀<sup>1)</sup>、木全政晴<sup>1)</sup>、  
芳澤 社<sup>1)</sup>、館野 誠<sup>1)</sup>、室久 剛<sup>1)</sup>、熊岡浩子<sup>1)</sup>、清水恵理奈<sup>1)</sup>、細田佳佐<sup>1)</sup>、  
長澤正通<sup>1)</sup>、佐藤嘉彦<sup>1)</sup>、小林靖幸<sup>2)</sup>



35 発症早期に大腸内視鏡を施行しえたサルモネラ腸炎の一例

藤田保健衛生大学消化管内科<sup>1)</sup>、同病院臨床検査部<sup>2)</sup>

○城代康貴<sup>1)</sup>、藤田浩史<sup>1)</sup>、長坂光夫<sup>1)</sup>、鎌野俊彰<sup>1)</sup>、小村成臣<sup>1)</sup>、生野浩和<sup>1)</sup>、  
大森崇史<sup>1)</sup>、加藤祐子<sup>1)</sup>、前田佳照<sup>1)</sup>、市川裕一郎<sup>1)</sup>、松岡明美<sup>1)</sup>、  
大久保正明<sup>1)</sup>、吉岡大介<sup>1)</sup>、丸山尚子<sup>1)</sup>、中村正克<sup>1)</sup>、中川義仁<sup>1)</sup>、岩田正己<sup>1)</sup>、  
柴田知行<sup>1)</sup>、平田一郎<sup>1)</sup>、早川 敏<sup>2)</sup>、石井潤一<sup>2)</sup>

36 当院で経験した腸結核の2例

藤田保健衛生大学第二教育病院 消化器内科

○鳥井淑敬、芳野純治、乾 和郎、若林貴夫、三好広尚、小林 隆、  
服部信幸、小坂俊仁、友松雄一郎、山本智支、松浦弘尚、成田賢生、  
森 智子

37 1年後に大腸腺腫が発生した Cronkhite-Canada 症候群と考えられる1例

名古屋市立大学 消化器・代謝内科学

○村上賢治、片岡洋望、神谷 武、谷田諭史、溝下 勤、志村貴也、  
森 義徳、水島隆史、平田慶和、城 卓志

38 成人における若年型ポリープの例

静岡県立総合病院 消化器内科

○秋山樹里、黒上貴史、永倉千紗子、吉田将雄、上田 樹、重友美紀、  
木村勇斗、丸野貴久、白根尚文、鈴木直之、萱原隆久、松村和宜、  
菊山正隆

- 39 自然分娩後に生じた巨大結腸症に経肛門的イレウス管による減圧術が奏功した一例  
名古屋市立西部医療センター城北病院 消化器内科  
○稲垣佑祐、山川慶洋、木村吉秀、妹尾恭司、勝見康平
- 40 下行結腸で反転操作による観察後反転解除不能となり透視下にて解除し得た1例  
協立総合病院 消化器内科<sup>1)</sup>、外科<sup>2)</sup>  
○森 智子<sup>1)</sup>、高木 篤<sup>1)</sup>、名和晋輔<sup>1)</sup>、中澤幸久<sup>2)</sup>
- 41 大きな病変に対する大腸 ESD の功罪  
松田病院 内視鏡センター  
○浅野道雄
- 42 当院における直腸 LST に対する ESD の検討  
山田赤十字病院消化器科  
○亀井 昭、杉本真也、山本 玲、山村光弘、黒田幹人、大山田純、  
川口真矢、福家博史、佐藤兵衛

43 Is+IIc 型を呈した大腸低分化腺癌の一例

名古屋第二赤十字病院 消化器内科

○蟹江 浩、野村智史、青木美帆、堀 寧、岩崎弘靖、梅村修一郎、  
坂 哲臣、藤原 圭、山田智則、林 克巳、折戸悦朗

44 特異な pit pattern を呈した S 状結腸早期癌の一例

静岡市立静岡病院 消化器内科

○中村尚広

45 貧血を契機に発見された若年性大腸がんの 1 例

岐阜大学医学部附属病院 第一内科

○大西祥代、小野木章人、井深貴士、寺倉陽一、小川憲吾、白木 亮、  
久保田全哉、二宮空暘、中西孝之、今尾祥子、山田祥子、清水雅仁、  
荒木寛司、鶴見 寿、永木正仁、森脇久隆

46 肺癌の大腸転移の一例

名古屋第一赤十字病院・消化器内科

○水谷泰之、春田純一、山口丈夫、伊東輝朋、西野正路、平山 裕、  
山 剛基、中村一平、小林寛子、佐藤亜矢子、澤田つな騎、村上義郎

## ■第4会場

---

胆道1 9:00～9:36

座長：静岡県立静岡がんセンター 内視鏡科 松林宏行

---

47 EUS-FNA が診断に有用であった Mirizzi 症候群の1例

三重大学医学部附属病院 消化器・肝臓内科<sup>1)</sup>、光学医療診療部<sup>2)</sup>、  
肝胆膵・移植外科<sup>3)</sup>

○田野俊介<sup>1)</sup>、井上宏之<sup>1)</sup>、二宮克仁<sup>1)</sup>、井口正士<sup>1)</sup>、高山玲子<sup>1)</sup>、葛原正樹<sup>2)</sup>、  
田中匡介<sup>2)</sup>、堀木紀行<sup>2)</sup>、伊佐地秀司<sup>3)</sup>、竹井謙之<sup>1)</sup>

48 EUS・IDUS が診断に有用であった choledochoceles の1例

大同病院消化器 総合内科

○印牧直人、小川和昭、榊原聡介、藤原 晃、野々垣浩二

49 術前診断に胆管内超音波検査（IDUS）が有用であった早期胆管癌の1例

JA 愛知厚生連 豊田厚生病院 消化器科

○橋詰清孝、大久保賢治、森田 清、竹内淳史、金沢宏信、下郷友弥、  
伊藤隆徳、竹山友章、西村大作、片田直幸

50 ENGBD 洗浄細胞診で診断した悪性黒色腫胆嚢転移の1例

静岡県立静岡がんセンター 内視鏡科

○松林宏行、角嶋直美、滝沢耕平、田中雅樹、木村公一、川田 登、  
大岡正平、小野裕之

51 SS胆嚢癌の1例

大同病院 消化器科

○小川和昭、藤原晃、榊原聡介、野々垣浩二、印牧直人

52 完全内臓逆位に合併した総胆管結石に対しPTCS下で切石を施行した1例

名古屋市立東部医療センター東市民病院 消化器内科

○川井祐輔、西牧亜奈、山本俊勇、伊藤恵介、長谷川千尋、川合 孝

53 総胆管結石治療における長期ステント留置でステント抜去不可能となり  
Endoscopic Papillary Large Balloon Dilation (EPLBD) にて切石した1例

藤枝市立総合病院 消化器科<sup>1)</sup>、浜松南病院<sup>2)</sup>

○大島昭彦<sup>1)</sup>、丸山保彦<sup>1)</sup>、景岡正信<sup>1)</sup>、池谷賢太郎<sup>1)</sup>、森 雅史<sup>1)</sup>、  
志村輝幸<sup>1)</sup>、渡辺文利<sup>2)</sup>

54 経胃壁的超音波内視鏡下胆嚢内瘻術が奏功した急性胆嚢炎の1例

名古屋市立大学 消化器・代謝内科学<sup>1)</sup>、同 総合内科学<sup>2)</sup>、  
厚生連尾西病院 内科<sup>3)</sup>

○北川美香<sup>1)</sup>、林 香月<sup>1)</sup>、中沢貴宏<sup>1)</sup>、安藤朝章<sup>1)</sup>、内藤 格<sup>1)</sup>、奥村文浩<sup>1)</sup>、  
宮部勝之<sup>1)</sup>、吉田道弘<sup>1)</sup>、栗本拓也<sup>1)</sup>、大原弘隆<sup>2)</sup>、兼松孝好<sup>2)</sup>、加地謙太<sup>3)</sup>、  
神谷泰隆<sup>3)</sup>、城 卓志<sup>1)</sup>

55 OCT を施行した膵・胆管合流異常の一例

名古屋大学大学院医学系研究科 消化器内科学<sup>1)</sup>、

名古屋大学医学部附属病院 光学医療診療部<sup>2)</sup>

○伊藤裕也<sup>1)</sup>、廣岡芳樹<sup>2)</sup>、伊藤彰浩<sup>1)</sup>、川嶋啓揮<sup>1)</sup>、大野栄三郎<sup>1)</sup>、  
石川卓哉<sup>1)</sup>、松原 浩<sup>1)</sup>、中村陽介<sup>2)</sup>、平松 武<sup>1)</sup>、小原 圭<sup>1)</sup>、古川和宏<sup>1)</sup>、  
田中 努<sup>1)</sup>、水谷太郎<sup>1)</sup>、山村健史、中村正直<sup>1)</sup>、宮原良二<sup>2)</sup>、大宮直木<sup>1)</sup>、  
後藤秀実<sup>1) 2)</sup>

56 鰐口鉗子把持にて内視鏡的に回収し得た膵管ステント迷入の2例

静岡県立静岡がんセンター 内視鏡科

○大岡正平、松林宏行、角嶋直美、滝沢耕平、田中雅樹、木村公一、  
川田 登、小野裕之

57 膵病変における EUS-FNA の検討

静岡県立静岡がんセンター 内視鏡科

○木村公一、松林宏行、田中雅樹、滝沢耕平、角嶋直美、小野裕之

58 準緊急手術を要した膵頭部癌からの十二指腸乳頭部出血の一例

木沢記念病院 外科<sup>1)</sup>、消化器科<sup>2)</sup>

○伊藤由裕<sup>1)</sup>、尾関 豊<sup>1)</sup>、角 泰廣<sup>1)</sup>、山本淳史<sup>1)</sup>、杉山 宏<sup>2)</sup>

59 IPMN に合併した膵癌の3例

静岡市立静岡病院 消化器内科<sup>1)</sup>、同 外科<sup>2)</sup>、同 病理診断科<sup>3)</sup>

○武尾 真宏<sup>1)</sup>、鈴木 亮<sup>1)</sup>、黒石健吾<sup>1)</sup>、中村尚広<sup>1)</sup>、近藤貴浩<sup>1)</sup>、  
大野和也<sup>1)</sup>、濱村啓介<sup>1)</sup>、田中俊夫<sup>1)</sup>、高橋好朗<sup>1)</sup>、小柳津竜樹<sup>1)</sup>、  
小林敏樹<sup>2)</sup>、宮下 正<sup>2)</sup>、森木利昭<sup>3)</sup>

60 G-CSF・PTHrP 産生膵管癌の1例

三重大学附属病院 消化器肝臓内科<sup>1)</sup>、光学医療診療部<sup>2)</sup>

○押 正徳<sup>1)</sup>、高山玲子<sup>1)</sup>、井上宏之<sup>1)</sup>、二宮克仁<sup>1)</sup>、田野俊介<sup>1)</sup>、葛原正樹<sup>2)</sup>、  
田中匡介<sup>2)</sup>、堀木紀行<sup>2)</sup>、竹井謙之<sup>1)</sup>

61 IPMN 由来浸潤癌と考えられた一例

公立学校共済組合 東海中央病院 消化器内科・消化器内視鏡センター

○大塚裕之、清野隆史、井上匡央、森島大雅、川端邦裕、石川英樹

62 多発大腸癌を合併した膵管内乳頭粘液性腫瘍の1例

公立学校共済組合 東海中央病院 消化器内科・消化器内視鏡センター

○清野隆史、大塚裕之、井上匡央、森島大雅、川端邦裕、石川英樹

- 63 大腸癌術後化学療法後に発症したサイトメガロウイルス小腸潰瘍の1例  
JA 岐阜厚生連中濃厚生病院 消化器科  
○小澤範高、華井頼子、杉山智彦、小木曾英介、尾辻健太郎、山崎健路、  
勝村直樹
- 64 消化管出血で発症した壁外発育型小腸 GIST の1例  
名古屋掖済会病院 消化器内科  
○安田真理子、佐橋 学、北洞洋樹、西川貴広、山本真理子、泉 千明、  
岩田浩史、大橋 暁、神部隆吉
- 65 貧血を契機に発見された小腸 GIST の2例  
県西部浜松医療センター 消化器科  
○松田周一、高井哲成、間渕裕行、太田和義、松下直哉、下山 真、  
森 泰希、山崎 哲、鈴木 聡、千田剛士、岩岡泰志、本城裕美子、  
吉井重人、影山富士人、山田正美
- 66 腸重積で発見された小腸悪性リンパ腫の一例  
国家公務員共済組合連合会 名城病院  
○名倉明日香、山下俊樹、前田啓子、長野健一、大岩哲哉、木本英三、  
早川哲夫
- 67 魚骨による小腸穿孔をきたした1例  
三重大学医学部附属病院 消化器肝臓内科<sup>1)</sup>、同 光学医療診療部<sup>2)</sup>、  
同 消化管外科<sup>3)</sup>  
○二宮克仁<sup>1)</sup>、葛原正樹<sup>2)</sup>、田野俊介<sup>1)</sup>、高山玲子<sup>1)</sup>、井上宏之<sup>1)</sup>、田中匡介<sup>2)</sup>、  
堀木紀行<sup>2)</sup>、吉山繁幸<sup>3)</sup>、楠木正人<sup>3)</sup>、竹井謙之<sup>1)</sup>



- 68 カプセル内視鏡で小腸病変を観察し得た Churg-Strauss 症候群の1例  
藤田保健衛生大学 消化管内科  
○神戸麻子、大森崇史、丸山尚子、石塚隆充、中川義仁、岩田正己、平田一郎
- 69 当院におけるカプセル内視鏡の使用成績  
公立学校共済組合 東海中央病院 消化器内科・内視鏡センター  
○森島大雅、大塚裕之、井上匡央、清野隆史、川端邦裕、石川英樹
- 70 内視鏡的整復後、ダブルバルーン小腸内視鏡にて診断した回腸脂肪腫による腸重積の1例  
岐阜県立多治見病院 消化器内科  
○夏目まこと、佐野 仁、西江裕忠、山下宏章、麥島昭彦、西 祐二、吉村至広、安藤健二、上野浩一郎
- 71 クロウン病小腸病変の診断・治療におけるダブルバルーン内視鏡(DBE)の有用性  
名古屋大学大学院医学系研究科 消化器内科学  
○森島賢治、大宮直木、中村正直、竹中宏之、石原 誠、宮原良二、船坂好平、坂野閣紀、立松英純、坂巻慶一、鶴留一誠、渡辺 修、安藤貴文、川嶋啓揮、伊藤彰浩、廣岡芳樹、後藤秀実