

第 54 回 日本消化器内視鏡学会東海地方会 プログラム

日 時：平成 23 年 12 月 10 日(土) 午前 8 時 55 分より

会 場：アクトシティ浜松 コングレスセンター
〒430-7790 浜松市中区板屋町 111-1
TEL：053-451-1111

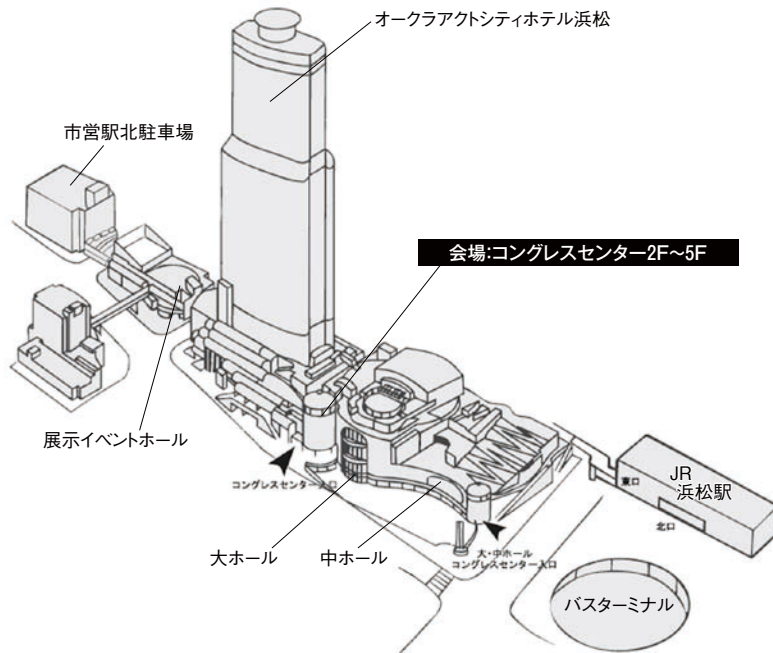
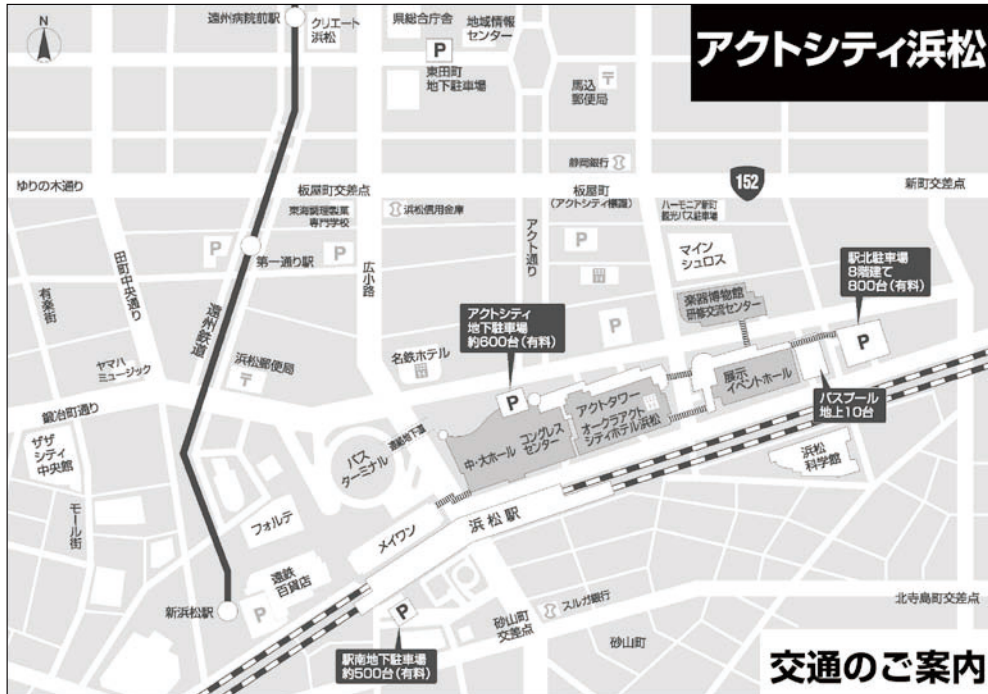参加受付	階	ロビー
クローク	階	ロビー
PC 受付	階	ロビー
第 会場	階	会議室
第 会場	階	3・ 会議室
第 3 会場	5 階	5・53・5 会議室
第 会場	階	・ 3 会議室
企業展示	3 階	ロビー・3 会議室

会 長：花井 洋行
浜松南病院 消化器病・IBD センター

【目次】

会場への交通のご案内	
会場のご案内	5
タイムスケジュール	
ご案内・お願い	
プログラム	11
抄録	53
協賛企業一覧・企業展示一覧・広告	89

【会場への交通のご案内】



車をご利用の場合

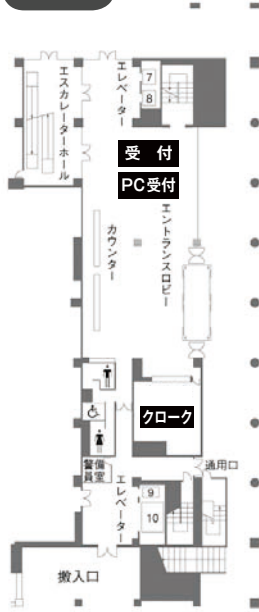
東名高速浜松インターもしくは浜松西インターより約30分。

鉄道をご利用の場合

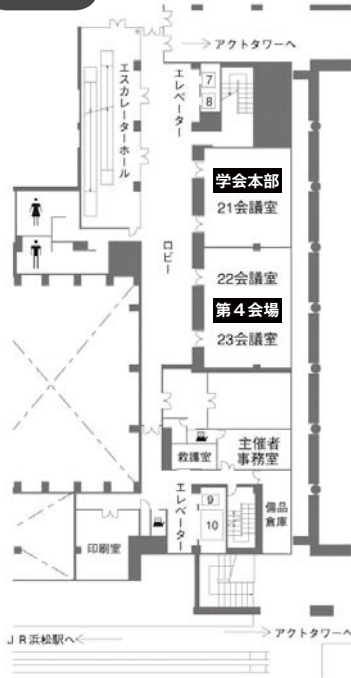JR浜松駅より徒歩5分。(東京、大阪より新幹線ひかり号で約1時間30分、こだま号で約2時間
名古屋より新幹線ひかり号で約35分、こだま号で約50分)

【会場のご案内】

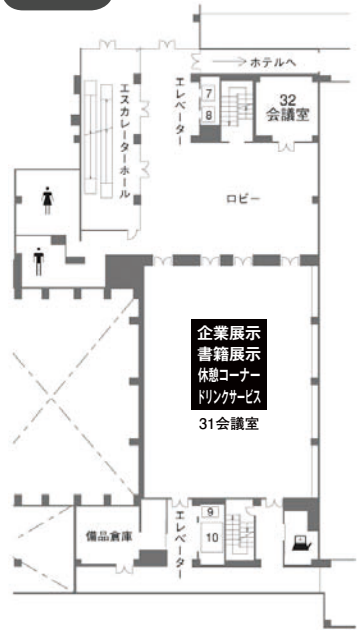1F



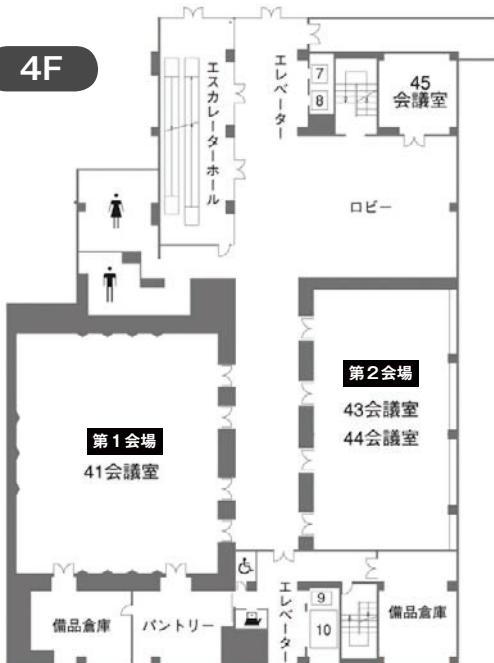2F



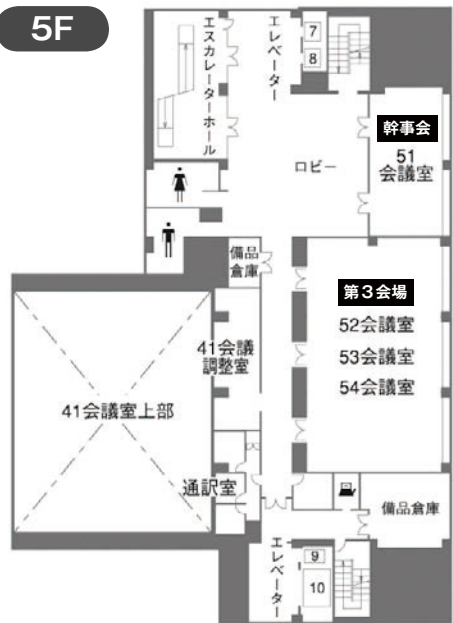
3F



4F



5F



タイムスケジュール

時間	第1会場 41会議室	第2会場 43/44会議室	第3会場 52/53/54会議室	第4会場 22/23会議室	展示会場 3Fロビー・31会議室	会議室 51会議室	
8:30	受付 開会の辞	受付	受付	受付	受付	受付	
9:00	9:00～11:30 シンポジウム1 S1-01～14	9:00～9:36 大腸1 1～4 座長：杉本 健	9:00～9:36 大腸5 17～20 座長：長坂光夫	9:00～9:36 小腸1 31～34 座長：浅野道雄	企業展示 ドリンク		
9:30	消化管の内視鏡治療 のための精査・スク リーニングの工夫 司会：丹羽康正 丸山保彦	9:36～10:12 大腸2 5～8 座長：中村利夫	9:36～10:21 大腸6 21～25 座長：高木 篤	9:36～10:12 小腸2 35～38 座長：田中俊夫			
10:00		10:12～10:48 大腸3 9～12 座長：佐々木誠人	10:21～11:06 大腸7 26～30 座長：吉井重人	10:12～10:57 食道 39～43 座長：小林 隆			
10:30		10:48～11:24 大腸4 13～16 座長：谷田諭史					
11:00							
11:30							
12:00	12:00～12:50 評議員会	12:00～12:50 エキスパートセミナー1 講師：加藤則廣 司会：加藤隆弘	12:00～12:50 エキスパートセミナー2 講師：良沢昭銘 司会：渡邊文利				
12:30							
13:00	12:50～13:05 表彰式						
	13:05～13:15 総会 13:15～13:20休憩 移動						
13:30	13:20～14:20 特別講演 生物製剤が炎症性腸疾 患に与えたインパクト						
14:00	講師：渡辺 守 司会：芳野純治 14:20～14:30休憩 移動						
14:30	14:30～17:00 シンポジウム2 S2-01～13	14:30～15:06 胃1 44～47 座長：田中達郎	14:30～15:06 胆・膵1 61～64 座長：三好広尚	14:30～14:57 十二指腸1 74～76 座長：細田佳佐			
15:00	炎症性腸疾患の診療に おける画像診断の役割 司会：岡村正造 山本隆行	15:06～15:42 胃2 48～51 座長：小野裕之	15:06～15:42 胆・膵2 65～68 座長：安田一郎	14:57～15:33 十二指腸2 77～80 座長：片岡洋望			
15:30		15:42～16:18 胃3 52～55 座長：葛原正樹	15:42～16:27 胆・膵3 69～73 座長：菊山正隆				
16:00		16:18～17:03 胃4 56～60 座長：福田信宏					
16:30						16:30まで	
17:00	17:00 閉会の辞						

【ご案内・お願い】

会場整理費

- ・本学会では、会場整理費として一人2,000円を参加受付にてお支払いいただきます。
- ・受付時に、ネームカード（兼領収証）、プログラム集をお渡し致します。

演題発表

- ・パソコンによる発表となります。
- ・発表時間 一般演題.....口演6分・討論3分・スライド10枚以内
シンポジウム1.2口演7分、壇上での総合討論あり。
当日は司会者の指示に従って下さい。
- ・発表時間30分前までにPC受付にて受付をしてください。
- ・USBフラッシュメモリー、CD-R以外のメディアでは受付できません。
ファイル名は「(演題番号)(氏名)」とし、動画等のリンクデータを含むフォルダーも、ファイル名と同じフォルダー名としてください。
- ・演台上のキーボード、マウスにて先生ご自身でスライドを進めてください。
- ・受付したデータは使用後、事務局にて責任を持って消去いたします。

データ作成上の留意点

- ・会場PCのOSはWindows7、ソフトはPower Point 2000、2003、2007、2010です。
- ・フォントはMSゴシック、MS明朝等、一般的なものをご使用ください。
- ・Macintoshにて作成の場合、事前にWindows上での動作確認と、Windows用にデータ変換を行った上でのご用意をお願いします。
- ・動画はWindows Media Playerで再生可能であるものに限定します。
- ・他のデータ（静止画・動画・グラフ等）をリンクさせている場合は必ず元のデータも保存して頂き、事前に動作確認をお願いします。
- ・動作確認は作成に使用したPC以外のWindowsで行って下さい。
- ・データを保存する前に必ずウィルスのチェックを行って下さい。
- ・液晶プロジェクターの出力解像度はVGA(640×480)、SVGA(800×600)、XGA(1024×768)に対応しております。
- ・音声出力は使用できません。
(Windows7又はMacintoshにて作成されたデータの場合は、PC本体を持参下さい。)

座長の先生へ

- ・座長の先生は座長受付(参加受付併設)にてご出席確認をお済ませいただき各担当セッションの開始15分前までに会場内の次座長席におつき下さい。

評議員会

日時：平成23年12月10日(土) 12:00～12:50

会場：第1会場(41会議室)

昼食をご用意しておりますが、各自弁当代をご負担いただきます。

表彰式

日時：平成23年12月10日(土) 12:50～13:05

会場：第1会場(41会議室)

総会

日時：平成23年12月10日(土) 13:05～13:15

会場：第1会場(41会議室)

企業展示、ドリンクサービス

3Fロビー、31会議室 9:00～16:30

クローク

1Fエントランスロビー 8:00～17:00

【若手研究者優秀演題奨励賞】

第5回地方会より、医学部卒業後5年以内の研修医（旧初期研修医）および専門医（旧後期研修医）を対象に若手医師が発表した演題の中から最高名の優秀演題に対して「若手医師研究奨励賞」を選定し、支部長より賞状と奨励金を贈呈いたします。

「日本消化器内視鏡学会総会への招待に関する奨励賞」も発足し、上記対象者と別途に1名の対象者を翌年春の日本消化器内視鏡学会総会へ招待することとなりました。



奨励賞

若手医師研究奨励賞受賞者



学会招待

日本消化器内視鏡学会総会招待に関する奨励賞受賞者

[若手] 若手奨励賞応募演題

若手医師研究奨励賞 受賞者

上部

- S -5 大森崇史 藤田保健衛生大学 消化管内科
「胃隆起性病変に対する Narrow Band Imaging 併用拡大観察の有用性」
- 58 高鳥真吾 浜松医科大学医学部附属病院 肝臓内科
「肝硬変の門脈圧亢進症に合併し止血に難渋した胃ポリープの一例」

下部

- 5 服部真也 沼津市立病院 消化器内科
「当院における Campylobacter 腸炎の内視鏡所見および臨床症状の検討」
- 37 佐藤義久 聖隷三方原病院 消化器内科
「経過中にクローン病の所見を呈した無汗性外胚葉形成不全症の一例」

胆・膵

- 68 中澤慎介 藤枝市立総合病院 消化器科
「総胆管結石切石困難例に対する胆管ステント長期留置の有用性と問題点」
- 70 森 智子 藤田保健衛生大学坂文種報徳会病院 消化器内科
「副乳頭切開を行った若年性膵石症の1例」

日本消化器内視鏡学会総会招待に関する奨励賞 受賞者

上部

- 78 水谷浩哉 藤枝市立総合病院 消化器科
「内視鏡的切除を行った十二指腸カルチノイドの1例
内視鏡的治療の問題点」
- 40 足立和規 名古屋市立西部医療センター
「ESDにて切除しえた食道pyogenic granulomaの一例」

下部

- 19 小松原利典 愛知医科大学病院 消化器内科
「EUS-FNAで診断した内視鏡治療後 年で再発したS状結腸癌の 例」
- 13 瀧浪将貴 聖隷浜松病院
「当院で経験したアメーバ性大腸炎の7例」
- 25 松下直哉 浜松医療センター 消化器科
「非典型的な内視鏡像を呈した原発性消化管アミロイドーシスの 例」

胆・膵

- 67 太田和義 浜松医療センター 消化器科
「胆道鏡観察が内瘻化に有用であった悪性胆道狭窄をきたした膵頭
部癌の 例」

シンポジウム 1

『消化管の内視鏡治療のための精査・スクリーニングの工夫』

司会：愛知県がんセンター 内視鏡部 部長 丹羽康正
藤枝市立総合病院 消化器科 第一診療担当部長 丸山保彦

4F 第1会場（41会議室）

9：00～11：30

お断わり：原則的に講演者が入力したデータをそのまま掲載しておりますので、一部施設名・演者名・用語等の表記不統一がございます。あらかじめご了承ください。

■第1会場

シンポジウム1 9:00~11:30

司会：愛知県がんセンター 内視鏡部 部長

丹羽康正

藤枝市立総合病院 消化器科 第一診療担当部長 丸山保彦

- S1-01 経鼻内視鏡と FICE を用いた咽頭・食道癌の拾い上げ診断
愛知県がんセンター中央病院 内視鏡部
○長谷川俊之、田中 努、丹羽康正
- S1-02 食道表在癌の深達度診断における画像強調観察拡大内視鏡診断分類の検討
名古屋市立大学 消化器代謝内科学
○海老正秀 志村貴也 城 卓志
- S1-03 早期胃癌 ESD 症例の NBI 拡大観察併用による側方断端診断の基礎的検討
岐阜赤十字病院 消化器内科
○高橋裕司、松下知路、名倉一夫
- S1-04 胃 ESD 前の側方範囲診断における当院での現況
名古屋第二赤十字病院 消化器内科
○山田智則、蟹江 浩、野村智史
-  S1-05 胃隆起性病変に対する Narrow Band Imaging 併用拡大観察の有用性
〔若手〕
藤田保健衛生大学消化管内科
○大森崇史、柴田知行、平田一郎
- S1-06 早期胃癌に対する AIM 法の有用性に関する検討
藤枝市立総合病院 消化器科
○森 雅史 丸山保彦 景岡正信
- S1-07 当院における早期胃癌 ESD の術前検査法とその検討～術前 EUS、NBI 拡大の有用性について
聖隷浜松病院 消化器内科
○芳澤 社、佐藤嘉彦、細田佳佐
- S1-08 AFI による胃癌診断の有用性
朝日大学附属村上記念病院 消化器内科
○福田信宏、加藤隆弘、小島孝雄

- S1-09 早期胃癌 ESD 症例における術前精査、術後スクリーニング検査の重要性について
～多発胃癌症例の検討～
三重大学 光学医療診療部¹⁾、三重大学 消化器肝臓内科²⁾
○葛原正樹¹⁾、堀木紀行¹⁾、竹井謙之²⁾
- S1-10 食道癌術前患者に対する胃精査の重要性
浜松医科大学 第二外科
○宮崎真一郎、平松良浩、今野弘之
- S1-11 減圧用サイドチューブ装着下ダブルバルーン内視鏡による全小腸観察率向上に向けた工夫
浜松医科大学第一内科
○池谷賢太郎、大澤 恵、杉本 健
- S1-12 大腸内視鏡挿入不能例に対するダブルバルーン内視鏡の有用性 - 多施設共同前向き試験 (DBC study) の結果をふまえて
静岡県立静岡がんセンター 内視鏡科
○堀田欣一、山口裕一郎、小野裕之
- S1-13 大腸腫瘍性病変の術前精査の現状 拡大内視鏡観察を中心に
名古屋第二赤十字病院 消化器内科
○蟹江 浩、山田智則、折戸悦朗
- S1-14 大腸 ESD の術前難易度評価に関する検討
静岡市立静岡病院
○大野和也、田中俊夫、小柳津竜樹

シンポジウム 2

『炎症性腸疾患の診療における画像診断の役割』

司会：豊橋市民病院 院長 岡村正造
四日市社会保険病院 外科 部長 山本隆行

4F 第1会場（41会議室）

14：30～17：00

お断わり：原則的に講演者が入力したデータをそのまま掲載しておりますので、一部施設名・演者名・用語等の表記不統一がございます。あらかじめご了承ください。

■第1会場

シンポジウム2 14:30~17:00

司会：豊橋市民病院 院長

岡村正造

四日市社会保険病院 外科 部長 山本隆行

S2-01 直腸の良性微慢性リンパ濾胞増殖症の臨床所見、病理組織所見と各種内視鏡画像所見と潰瘍性大腸炎との関係についての検討。

藤田保健衛生大学病院消化管内科

○藤田浩史、長坂光夫、平田一郎

S2-02 CMV 感染合併潰瘍性大腸炎の内視鏡所見分類とその臨床経過における検討

浜松医科大学第一内科

○杉本 健、高柳泰宏、大澤 恵

S2-03 炎症性腸疾患における粘膜欠損様式と dysplasia に対する拡大観察の意義

協立総合病院消化器内科¹⁾、同外科²⁾

○高木 篤¹⁾、江間幸雄¹⁾、中澤幸久²⁾

S2-04 内視鏡検査が潰瘍性大腸炎の治療法の選択と評価に果たす役割

豊橋市民病院 消化器内科

○山田雅弘 浦野文博 岡村正造

S2-05 難治性潰瘍性大腸炎の治療効果判定および長期予後予測における大腸内視鏡検査の有用性

岐阜県立多治見病院消化器内科¹⁾、名古屋市立大学大学院医学研究科消化器・代謝内科学²⁾

○水島隆史¹⁾、谷田諭史²⁾、城 卓志²⁾

S2-06 潰瘍性大腸炎に対する血球成分除去療法の集中治療における臨床効果と粘膜治癒達成率

沼津市立病院 消化器内科

○天神尊範、篠崎正美、後藤信昭

S2-07 当科における難治性潰瘍性大腸炎に対する Tacrolimus 投与の治療成績と、内視鏡所見（特に mucosal healing）の検討

岐阜大学医学部消化器病態学

○小野木章人、荒木寛司、森脇久隆

- S2-08 潰瘍性大腸炎の再燃予測 Biomarker と内視鏡所見との相関－便中 calprotectin と血中 cytokine の相関からの考察
浜松南病院 消化器病・IBD センター
○池谷賢太郎、飯田貴之、花井洋行
- S2-09 クロウン病における CT Enteroclysis with Air の経験
静岡県立総合病院 消化器内科
○鈴木直之、吉川俊之、菊山正隆
- S2-10 クロウン病診断におけるダブルバルーン小腸内視鏡・CT enterography 同日検査の有用性の検討
浜松南病院 消化器病・IBD センター
○竹内 健、池谷賢太郎、飯田貴之
- S2-11 小児炎症性腸疾患におけるダブルバルーン小腸内視鏡施行例の検討
三重大学医学部 消化管・小児外科
○大北喜基、内田恵一、楠 正人
- S2-12 クロウン病の診断・治療におけるダブルバルーン小腸内視鏡検査の有用性
浜松南病院 消化器病・IBD センター
○飯田貴之、竹内 健、花井洋行
- S2-13 クロウン病切除術後の早期の内視鏡所見の臨床的意義
四日市社会保険病院 IBD センター
○山本隆行、梅枝 覚、松本好市

一 般 演 題

お断わり：原則的に講演者が入力したデータをそのまま掲載しておりますので、一部施設名・演者名・用語等の表記不統一がございます。あらかじめご了承ください。

■第2会場

大腸1 9:00~9:36

座長：浜松医科大学 第一内科 杉本 健

- 1 潰瘍性大腸炎増悪にてタクロリムス使用中に発症した難治性食道潰瘍
静岡県立総合病院 消化器内科
○重友美紀、鈴木直之、森田敏広、永倉千紗子、上田 樹、吉田将雄、
奥野真理、山田友世、黒上貴史、白根尚文、萱原隆久、菊山正隆

- 2 6-MP40mgで長期寛解を維持しているクローン病の一例
〔若手〕豊橋市民病院 研修医¹⁾、豊橋市民病院消化器内科²⁾
○南 貴之¹⁾、岡村正造²⁾

- 3 炎症性腸疾患の急性増悪（再燃）における腸管細菌感染症の実態
浜松南病院 消化器病 IBD センター
○飯田貴之、竹内 健、渡辺文利、高田弥生、氏次初枝、藤田 桂、花井洋行

- 4 食道潰瘍を伴った腸管型 Behcet 病に対し抗 TNF- α 抗体療法が著効した一例
〔若手〕聖隷浜松病院 消化器内科
○小林陽介、瀧浪将貴、田村 智、市川仁美、木全政晴、芳澤 社、舘野 誠、
室久 剛、熊岡浩子、清水恵理奈、細田佳佐、長澤正通、佐藤嘉彦



5 当院における Campylobacter 腸炎の内視鏡所見および臨床症状の検討

〔若手〕 沼津市立病院 消化器内科

○服部真也、天神尊範、宮城島大輔、清野宗一郎、久保田教生、中川彰彦、
篠崎正美、後藤信昭

6 Intensive GMA（集中顆粒球除去療法）およびタクロリムス®で加療した上部消化管病変を有する重症潰瘍性大腸炎（UC）の1例

沼津市立病院 消化器内科

○天神尊範、中村昌人、清野宗一郎、宮城嶋大輔、久保田教生、中川彰彦、
篠崎正美、後藤信昭

7 クラミジア直腸炎と鑑別を要した潰瘍性大腸炎の一例

藤田保健衛生大学 坂文種報徳會病院 消化器内科

○服部信幸、芳野純治、乾 和郎、若林貴夫、小林 隆、三好広尚、小坂俊仁、
友松雄一郎、山本智支、松浦弘尚、成田賢生、鳥井淑敬、森 智子

8 潰瘍性大腸炎および大腸クローン病に対する用手補助下腹腔鏡手術（HALS）の治療成績

四日市社会保険病院 IBD センター

○山本隆行、梅枝 覚、松本 好市

9 非結核性抗酸菌 *Mycobacterium gordonae* による infectious colitis の 1 例

名古屋市立大学大学院医学研究科消化器代謝内科学

○溝下 勤、谷田諭史、尾関啓司、塚本宏延、田中 守、岡本泰幸、海老正秀、
平田慶和、村上賢治、志村貴也、森 義徳、片岡洋望、神谷 武、城 卓志

10 健診便潜血反応陽性を契機に発見された腸結核症の一例

〔若手〕 岐阜大学医学部附属病院第一内科

○杉山智彦、荒木寛司、中西孝之、河内隆宏、大野智彦、小川憲吾、小野木章人、
井深貴士、白木 亮、清水雅仁、森脇久隆

11 過敏性腸症候群との鑑別が問題となった好酸球性胃腸症の一例

〔若手〕 浜松医科大学第一内科

○石田夏樹、鈴木崇弘、佐原 秀、池谷賢太郎、栗山 茂、山田貴教、杉本光繁、
大澤 恵、杉本 健

12 腸閉塞にて発症した好酸球性胃腸症の 1 例

〔若手〕 三重中央医療センター 消化器科¹⁾、同 外科²⁾、同 病理³⁾

○弓削拓也¹⁾、子日克宣¹⁾、亀井 昭¹⁾、渡邊典子¹⁾、長谷川浩司¹⁾、横井 一²⁾、
中林 洋³⁾



13 当院で経験したアメーバ性大腸炎の7例

〔若手〕 聖隷浜松病院

○瀧浪将貴、館野 誠、田村 智、小林陽介、市川仁美、木全政晴、芳澤 社、
室久 剛、熊岡浩子、清水恵理奈、細田佳佐、長澤正通、佐藤嘉彦

14 肝膿瘍治癒後に再燃を繰り返したアメーバ性腸炎の一例

協立総合病院 消化器内科

○長谷川綾平、高木 篤、江間幸雄、森 智子、名和晋輔

15 アメーバ赤痢とCMVの重複感染性腸炎をきたしたHIV感染症の1例

浜松医療センター 消化器科

○吉井重人、間渕裕行、太田和義、松下直哉、下山 真、山崎 哲、森 泰希、
鈴木 聡、岩岡泰志、高井哲成、本城裕美子、影山富士人、山田正美

16 特異的な大腸内視鏡像を呈した劇症型アメーバ赤痢の一例

岐阜市民病院 消化器内科

○川出尚史、黒部拓也、入谷壮一、奥野 充、堀部陽平、中島賢憲、鈴木祐介、
小木曾富生、向井 強、林秀樹、杉山昭彦、西垣洋一、加藤則廣、冨田栄一

- 44 ABC 検診から対象集約し内視鏡検診車を使用した出張二次内視鏡検査
池田病院 附属 健康管理センター¹⁾、東京女子医科大学消化器病センター外科²⁾
○池田 聡¹⁾、庄田勝俊¹⁾、岡村博文¹⁾、池田 誠¹⁾、植村修一郎²⁾、佐藤拓也²⁾、
大木岳志²⁾
- 45 胃内腔ナンバリングを用いた内視鏡学習胃モデルの作成
藤田保健衛生大学消化管内科
○柴田知行、加藤祐子、大森崇史、城代康貴、生野浩和、市川裕一郎、釜谷明美、
大久保正明、小村成臣、米村 穰、丸山尚子、鎌野俊彰、吉岡大介、藤田浩史、
石塚隆充、中川義仁、長坂光夫、平田一郎
- 46 異物除去用の先端フードを胃内に落とし回収にオーバーチューブが有用だった一例
協立総合病院
○名和晋輔、高木 篤、森 智子、江間幸雄、長谷川綾平、中澤幸久
- 47 コカ・コーラの有用であった胃内異物の1例
平野総合病院消化器科¹⁾、岐阜大学第一内科²⁾
○島崎 信¹⁾、馬場 厚¹⁾、永野淳二^{1,2)}、小野木章人^{1,2)}

48 Diffuse Antral Vascular Ectasia に合併した早期胃癌に ESD を施行した 1 例

JA 愛知厚生連豊田厚生病院消化器科

○伊藤隆徳、竹内淳史、大久保賢治、森田清、金沢宏信、清水潤一、竹山友章、橋詰清孝、羽賀智明、西村大作、片田直幸

49 当院における胃・十二指腸狭窄に対するステント留置術の検討

鈴鹿中央総合病院 消化器内科

○石原禎子、佐瀬友博、磯野功明、田中宏樹、松崎晋平、青木雅俊、齊藤知規、岡野 宏、向 克巳、

50 術前深達度診断が困難であった Latent linitis plastica type 胃癌の 1 例

[若手] 浜松医科大学第二外科¹⁾、浜松医科大学光学医療診療部²⁾

○太田 学¹⁾、藤田 剛¹⁾、宮崎真一郎¹⁾、田中達郎²⁾、今野弘之¹⁾

51 特異な形態を呈した胃癌の一例

[若手] 藤田保健衛生大学病院消化管内科

○西村豪人、大久保正明、柴田知行、市川裕一郎、米村 穰、吉岡大介、石塚隆充、城代康貴、加藤祐子、大森崇史、生野浩和、釜谷明美、小村成臣、丸山尚子、鎌野俊彰、藤田浩史、中川義仁、長坂光夫、平田一郎

52 胃 ESD 施行時に病変内への切り込みをきたした症例に関する検討

静岡県立静岡がんセンター 内視鏡科

○川田 登、滝沢耕平、木村公一、今井健一郎、田中雅樹、角嶋直美、小野裕之

53 粘膜下腫瘍様の形態を呈し鑑別診断が困難であった胃 MALT リンパ腫の一手術例

〔若手〕 岐阜市民病院 消化器内科¹⁾、同 中検病理²⁾

○山東みな実¹⁾、西脇亜由子、柳田恵理子、黒部拓也、入谷壮一、奥野 充、堀部陽平、中島賢憲、鈴木祐介、小木曾富生、川出尚史、向井 強、林秀樹、杉山昭彦、西垣洋一、加藤則廣、富田栄一、山田鉄也²⁾

54 胃神経鞘腫の 2 例

〔若手〕 山田赤十字病院 消化器科

○村林桃土、川口真矢、杉本真也、山本 玲、山村光弘、大山田純、黒田幹人、佐藤兵衛、福家博史

55 胃グロームス腫瘍の 1 切除例

浜松医療センター 消化器科

○森 泰希、吉井重人、間瀬裕行、太田和義、松下直哉、下山 真、山崎 哲、鈴木 聡、岩岡泰志、高井哲成、本城裕美子、影山富士人、山田正美

- 56 ピロリ菌感染を示唆する所見からみた上部消化管内視鏡検査の検証

松田病院 内視鏡センター

○浅野道雄、木村浩三、松田保秀

- 57 同種末梢血幹細胞移植後に発症した GAVE に対して β -blocker が著効した一例

浜松医科大学第一内科¹⁾、血液内科²⁾、分子診断学³⁾、臨床研究管理センター⁴⁾

○佐原 秀¹⁾、大澤 恵¹⁾、小野孝明²⁾、鈴木崇弘¹⁾、石田夏樹¹⁾、池谷賢太郎¹⁾、
大石慎司¹⁾、栗山 茂¹⁾、西野眞史¹⁾、濱屋 寧³⁾、山田貴教¹⁾、杉本光繁¹⁾、
金岡 繁³⁾、古田隆久⁴⁾、杉本 健¹⁾



- 58 肝硬変の門脈圧亢進症に合併し止血に難渋した胃ポリープの一例

〔若手〕 浜松医科大学肝臓内科

○高鳥真吾、高橋百合美、千田剛士、渡邊晋也、則武秀尚、川村欣也、小林良正

- 59 胃限局性原発性アミロイドーシスの1例

聖隷浜松病院 消化器内科¹⁾、病理科²⁾

○芳澤 社¹⁾、佐藤嘉彦¹⁾、瀧浪将貴¹⁾、田村 智¹⁾、小林陽介¹⁾、市川仁美¹⁾、
木全政晴¹⁾、館野 誠¹⁾、室久 剛¹⁾、熊岡浩子¹⁾、清水恵理奈¹⁾、細田佳佐¹⁾、
長澤正通¹⁾、江河勇樹²⁾、大月寛郎²⁾

- 60 出血性胃潰瘍の治癒過程において急速な増大を認めた胃癌の1例

済生会松阪総合病院 内科¹⁾、外科²⁾

○河俣浩之¹⁾、竹内俊文、黒田直起、吉澤尚彦、福家洋之、脇田喜弘、橋本 章、
清水敦哉、中島啓吾、河埜道夫²⁾、飯澤祐介、近藤昭信、田中 稔、長沼達史

■第3会場

大腸5 9:00~9:36

座長：藤田保健衛生大学病院 消化管内科 長坂光夫

17 ESDの5年後に局所再発した直腸癌の1例

松田病院

○尾田典隆、浅野道雄、田中荘一、川上和彦、中井勝彦、野中雅彦、木村浩三、
矢野義明、矢野孝明、石井正嗣、松田保秀

18 下部消化管拡大内視鏡観察が深達度診断に有用であったS状結腸癌（SM癌）の一例

松田病院

○石井正嗣、浅野道雄、尾田典隆、矢野孝明、田中荘一、矢野義明、中井勝彦、
野中雅彦、木村浩三、川上和彦、松田保秀



学会招待

19 EUS-FNAで診断した内視鏡治療後7年で再発したS状結腸癌の1例


〔若手〕愛知医科大学病院 消化器内科

○小松原利典、土方康孝、井上匡央、野田久嗣、小林祐次、石井紀光、佐々木誠人、
中尾春壽、春日井邦夫、米田政志

20 Sessile serrated adenoma/polypとTraditional serrated adenomaを併存したリンパ節
転移陽性serrated carcinomaの1例

静岡県立静岡がんセンター 内視鏡科

○今井健一郎、堀田欣一、小野裕之

- 21 大腸腫瘍性病変に対する非拡大観察 NBI 所見分類（NICE 分類）の有用性
三重大学医学部附属病院 光学医療診療部¹⁾、消化器肝臓内科²⁾
○濱田康彦¹⁾、葛原正樹¹⁾、堀木紀之¹⁾、爲田雅彦²⁾、二宮克仁²⁾、田野俊介²⁾、
高山玲子²⁾、井上宏之²⁾、竹井謙之²⁾
- 22 大腸平滑筋肉腫の一例
〔若手〕 聖隷浜松病院 消化器内科
○田村 智、瀧浪将貴、小林陽介、市川仁美、木全政晴、芳澤 社、館野 誠、
室久 剛、熊岡浩子、清水恵理奈、細田佳佐、長澤正通、佐藤嘉彦
- 23 ESD にて一括切除し得た大腸 inflammatory fibroid polyp の一例
聖隷浜松病院 消化器内科
○市川仁美、佐藤嘉彦、瀧浪将貴、小林陽介、田村 智、木全政晴、芳澤 社、
館野 誠、室久 剛、熊岡浩子、清水恵理奈、細田佳佐、長澤正通
- 24 ESD にて診断的治療をした直腸 plexiform schwannoma の1例
山田赤十字病院 消化器科
○川口真矢、杉本真也、山本 玲、山村光弘、大山田純、黒田幹人、佐藤兵衛、
福家博史
-  25 非典型的な内視鏡像を呈した原発性消化管アミロイドーシスの1例
〔若手〕 浜松医療センター 消化器科
○松下直哉、吉井重人、間瀬裕行、太田和義、下山 真、山崎 哲、森 泰希、
鈴木 聡、岩岡泰志、高井哲成、本城裕美子、影山富士人、山田正美

26 静脈硬化性大腸炎の一例

聖隷浜松病院

○木全政晴、佐藤嘉彦、瀧浪将貴、小林陽介、田村 智、市川仁美、芳澤 社、
館野 誠、室久 剛、熊岡浩子、清水恵理奈、細田佳佐、長澤正通

27 出血性直腸静脈瘤の1例

富士宮市立病院内科

○鏡 卓馬、高野亮祐、松浦 愛、谷 伸也、奥谷敬文

28 直腸良性狭窄に対し内視鏡下バルーン拡張術を施行した一例

〔若手〕浜松医科大学第一内科

○松木翔太郎、鈴木崇弘、石田夏樹、佐原 秀、池谷賢太郎、山出美穂子、
栗山 茂、山田貴教、杉本光繁、大澤 恵、杉本 健

29 消化管悪性腫瘍における光線力学的療法（PDT）の現状

浜松医科大学附属病院光学医療診療部

○田中達郎、今野弘之

30 研修初期から盲腸到達率に重点を置いた大腸内視鏡研修の検討

協立総合病院

○森 智子、高木 篤、江間幸雄、名和晋輔、長谷川綾平、中沢幸久

- 61 内視鏡的に切石し得た硬化性胆管炎合併肝門部胆管結石の1例
春日井市民病院消化器科
○高田博樹、森岡 優、立松有美子、尾関貴紀、加藤晃久、池内寛和、松波加代子、望月寿人、坂本知行、祖父江聡、伊藤和幸
- 62 経口胆道鏡検査後に biloma を形成した一例
岐阜大学附属病院第一内科
○上村真也、安田一朗、山内貴裕、河口順二、土井晋平、大澤陽介、足立政治、内木隆文、白鳥義宗、森脇久隆
- 63 胆嚢癌との鑑別を要した慢性胆嚢炎の1例
静岡県立総合病院消化器科
○奥野真理、菊山正隆、森田敏広、永倉千紗子、吉田将雄、重友美紀、山田友世、黒上貴史、鈴木直之、白根尚文、萱原隆久
- 64 ENGBD にて診断しえた腹膜播種を伴う胆嚢癌の1例
藤枝市立総合病院 消化器科¹⁾、浜松南病院²⁾
○大島昭彦¹⁾、丸山保彦¹⁾、景岡正信¹⁾、森 雅史¹⁾、志村輝幸¹⁾、宇尾崎宏城¹⁾、渡辺文利²⁾

65 ENPD チューブ留置により速やかに軽快した、膵損傷（Ⅲb型）の一例

〔若手〕 静岡県立総合病院

○森田敏広、菊山正隆、永倉千沙子、吉田将雄、上田 樹、奥野真理、重友美紀、
山田友世、白根尚文、黒上貴史、鈴木直之、萱原隆久

66 副乳頭切開を施行したアルコール性急性膵炎を罹患した膵管非癒合の一例

静岡県立総合病院

○黒上貴史、菊山正隆、森田敏広、永倉千沙子、吉田将雄、上田 樹、重友美紀、
白根尚文、鈴木直之、萱原隆久



学会招待

67 胆道鏡観察が内瘻化に有用であった悪性胆道狭窄をきたした膵頭部癌の1例

〔若手〕 浜松医療センター 消化器科

○太田和義、影山富士人、間瀬裕行、下山 真、松下直哉、森 泰希、鈴木 聡、
山崎 哲、岩岡泰志、高井哲成、本城裕美子、吉井重人、山田正美



奨励賞

68 総胆管結石切石困難例に対する胆管ステント長期留置の有用性と問題点

〔若手〕 藤枝市立総合病院 消化器科¹⁾、浜松南病院²⁾

○中澤慎介¹⁾、景岡正信¹⁾、丸山保彦¹⁾、大島昭彦¹⁾、森 雅史¹⁾、志村輝幸¹⁾、
宇於崎宏城¹⁾、渡辺文利²⁾

69 膵内副脾に発生した Epidermoid cyst の1例

静岡県立静岡がんセンター 内視鏡科

○木村公一、松林宏行、田中雅樹、滝沢耕平、角嶋直美、堀田欣一、小野裕之



70 副乳頭切開を行った若年性膵石症の1例

〔若手〕 藤田保健衛生大学坂文種報徳会病院消化器内科

○森 智子、芳野純治、乾 和郎、若林貴夫、小林 隆、三好広尚、服部信幸、
小坂俊仁、友松雄一郎、山本智支、松浦弘尚、成田賢生、鳥井淑敬

71 十二指腸乳頭腺腫に対する内視鏡的乳頭切除術後に胆管口閉塞を来した1例

〔若手〕 浜松医科大学第一内科¹⁾、浜松医科大学外科学第二講座²⁾、浜松医科大学光学医療診療部³⁾、浜松南病院消化器病⁴⁾

○高野亮佑¹⁾、鈴木崇弘¹⁾、石田夏樹¹⁾、佐原 秀¹⁾、池谷賢太郎¹⁾、栗山 茂¹⁾、
山田貴教¹⁾、杉本光繁¹⁾、大澤 恵¹⁾、神谷欣志²⁾、田中達郎³⁾、渡辺文利⁴⁾、
杉本 健¹⁾

72 膵管ステントの内視鏡的回収に難渋した慢性膵炎の一例

〔若手〕 岐阜市民病院 消化器内科

○奥野 充、向井 強、中島賢憲、黒部拓也、入谷壮一、堀部陽平、鈴木祐介、
小木曾富生、川出尚史、林 秀樹、杉山昭彦、西垣洋一、加藤則廣、富田栄一

73 急性胆管炎 / 総胆管結石症に対する内視鏡的胆道ドレナージ施行3時間後の高アミラーゼ血症の ERCP 後膵炎発症予測能に関する検討

名古屋第二赤十字病院 消化器内科

○堀 寧、坂 哲臣、野尻 優、大脇俊宏、金本高明、青木美帆、岩崎弘靖、
野村智史、梅村修一郎、蟹江 浩、藤原 圭、山田智則、林克巳、折戸悦朗

■第4会場

小腸1 9:00~9:36

座長：松田病院 内視鏡センター 浅野道雄

31 内視鏡的加療が困難だった放射線性腸炎の1例

〔若手〕 藤田保健衛生大学病院 消化管内科

○生野浩和、藤田浩史、大森崇文、城代康貴、釜谷明美、加藤祐子、市川裕一郎、米村 穰、小村成臣、大久保正明、丸山尚子、鎌野俊彰、石塚隆充、吉岡大介、中川義仁、長坂光夫、柴田知行、平田一郎

32 好酸球性食道炎の合併を認めた好酸球性腸炎の一例

〔若手〕 藤枝市立総合病院 消化器科¹⁾、同 病理診断科²⁾

○紅林 泰¹⁾、志村輝幸¹⁾、宇於崎宏城¹⁾、森 雅史¹⁾、大畠昭彦¹⁾、景岡正信¹⁾、甲田賢治²⁾、丸山保彦¹⁾

33 保存的治療で軽快し得た胃石による小腸イレウスの1例

〔若手〕 静岡県立総合病院

○上田 樹、鈴木直之、森田敏広、永倉千紗子、吉田将雄、奥野真理、重友美紀、山田知世、黒上貴史、白根尚文、萱原隆久、菊山正隆

34 大腸内視鏡で観察しえた回腸脂肪腫による成人腸重積症の1例

〔若手〕 済生会松阪総合病院 内科¹⁾、外科²⁾

○竹内俊文¹⁾、河俣浩之¹⁾、黒田直起¹⁾、吉澤尚彦¹⁾、福家洋之¹⁾、橋本 章¹⁾、脇田喜弘¹⁾、清水敦哉¹⁾、中島啓吾¹⁾、河埜道夫²⁾、飯澤祐介²⁾、近藤昭信²⁾、田中 穰²⁾、長沼達史²⁾

35 内視鏡的に止血が可能であった小腸憩室出血の一例

〔若手〕 磐田市立総合病院 消化器内科

○成瀬智康、伊藤 潤、鈴木静乃、森川友裕、西垣信宏、井上裕介、住吉信一、
笹田雄三、斎田康彦、犬飼政美

36 小腸血管腫出血に対し、内視鏡下シアノアクリレート注入で止血した1例

〔若手〕 静岡市立清水病院 消化器内科¹⁾、静岡市立清水病院 外科²⁾

○松浦友春¹⁾、窪田裕幸¹⁾、小池弘太¹⁾、川崎真佑¹⁾、丸尾啓敏²⁾、平出貴乗²⁾



37 経過中にクローン病の所見を呈した無汗性外胚葉形成不全症の一例

〔若手〕 聖隷三方原病院 消化器内科

○佐藤義久、中山 剛、久保田望、山田 哲、西田 淳

38 術前に内視鏡診断し得た空腸原発NK/T細胞リンパ腫の一例

聖隷三方原病院 消化器内科

○中山 剛、佐藤義久、久保田望、山田 哲、西田 淳

39 最近の胃食道静脈瘤破裂症例のまとめ

焼津市立総合病院消化器科

○小平 誠、森岡まさき、山形真碁、渡邊幸弘、寺澤康之、佐野宗孝



40 ESDにて切除しえた食道 pyogenic granuloma の一例

〔若手〕 名古屋市立西部医療センター 消化器内科

○足立和規、平野敦之、稲垣佑祐、山川慶洋、河合宏紀、木村吉秀、土田研司、妹尾恭司、勝見康平

41 食道内分泌細胞癌・扁平上皮癌の一例

〔若手〕 静岡市立静岡病院 消化器内科

○佐川雅子、近藤貴浩、黒石健吾、中村尚広、武尾真宏、大野和也、濱村啓介、高橋好朗、田中俊夫、小柳津竜樹

42 上部消化管内視鏡が診断に有用であったクローン病の一例

焼津市立総合病院消化器科

○小平 誠、森岡まさき、山形真碁、渡邊幸弘、寺澤康之、佐野宗孝

43 腐食性食道炎との鑑別が困難であったHSV性食道炎の一例

〔若手〕 浜松医科大学第一内科

○鈴木崇弘、石田夏樹、佐原 秀、池谷賢太郎、栗山 茂、山田貴教、杉本光繁、大澤 恵、杉本 健

74 健診にて発見された限局性十二指腸アミロイドーシスの一例

名古屋市立大学大学院医学研究科 消化器・代謝内科学

○尾関啓司、志村貴也、田中 守、塚本宏延、海老正秀、平田慶和、村上賢治、
溝下 勤、谷田諭史、片岡洋望、神谷 武、城 卓志

75 肝機能障害を伴った十二指腸憩室炎の一例

〔若手〕 静岡県立総合病院 消化器内科

○永倉千紗子、菊山正隆、鈴木直之、森田敏広、吉田将雄、上田 樹、奥野真理、
重友美紀、山田友世、黒上貴史、白根尚文、萱原隆久

76 FAP に合併し高度異型を伴うことが疑われた十二指腸腺腫の 1 例

浜松医科大学第二外科¹⁾、浜松医科大学光学医療診療部²⁾、浜松医科大学第二外科³⁾

○飯野一郎太¹⁾、田中達郎²⁾、宮崎真一郎³⁾、藤田 剛³⁾、瀬戸口智彦³⁾、
菊池寛利³⁾、平松良浩³⁾、太田 学³⁾、神谷欣志³⁾、馬場 恵³⁾、今野弘之³⁾

77 幽門から発生した巨大なブルネル腺過誤腫の1例

〔若手〕春日井市民病院 消化器科

○奥田悠介、望月寿人、森岡 優、立松有美子、尾関貴紀、加藤晃久、池内寛和、松波加代子、坂本知行、高田博樹、祖父江聡、伊藤和幸



78 内視鏡的切除を行った十二指腸カルチノイドの1例 —内視鏡的治療の問題点—

〔若手〕藤枝市立総合病院 消化器科

○水谷浩哉、丸山保彦、景岡正信、大島昭彦、森 雅史、志村輝幸、宇於崎宏城

79 鉄欠乏性貧血のため施行したカプセル内視鏡で発見された十二指腸癌の一例

三重大学消化器肝臓内科¹⁾、光学医療診療部²⁾

○二宮克仁¹⁾、葛原正樹²⁾、爲田雅彦¹⁾、田野俊介¹⁾、高山玲子¹⁾、濱田康彦²⁾、井上宏之¹⁾、堀木紀行²⁾、竹井謙之¹⁾

80 粘膜下腫瘍様の形態を呈する早期十二指腸癌に対し、腹腔鏡補助下内視鏡的十二指腸全層部分切除を施行した一例

浜松医科大学一般内視鏡外科¹⁾、消化器内科²⁾

○佐藤正範¹⁾、大澤 恵²⁾、山田貴教²⁾、濱屋 寧²⁾、古田隆久²⁾、稲守宏治¹⁾、宮木祐一郎¹⁾、和田英俊¹⁾、椎谷紀彦¹⁾